Augļa sirds USG izmeklēšana
Praktiskas rekomendācijas

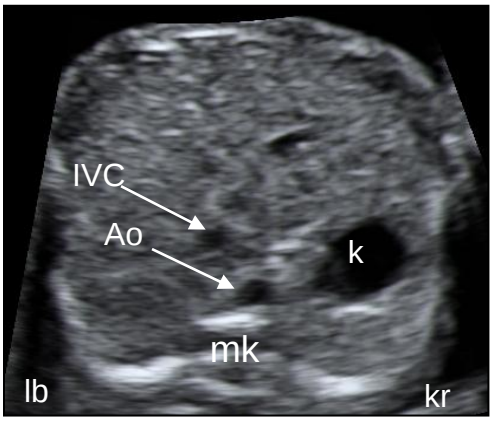

Augļa sirds un kuņģis atrodas kreisajā pusē. Sirds aizņem 1/3 no krūšu kurvja laukuma.
Leņķis ko veido sirds starpsiena un līnija starp mugurkaulu un krūšu kaulu ir 45°.

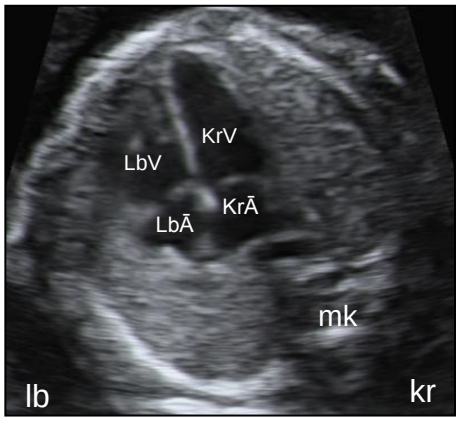

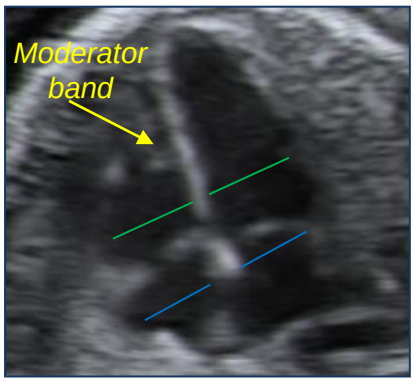

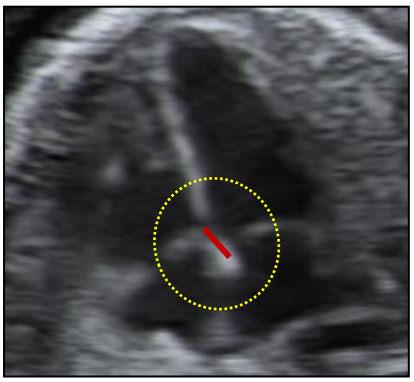

4-kameru pozīcijā redzami vienāda izmēra ventrikuļi un ātriji; vienāda izmēra atrioventrikulārie vārstuļi un asimetriska to piestiprināšanās starpsienai; intakts sirds centrs un ventrikuļu starpsiena; *foramen ovale* aizņem 1/3 no ātriju starpsienas.

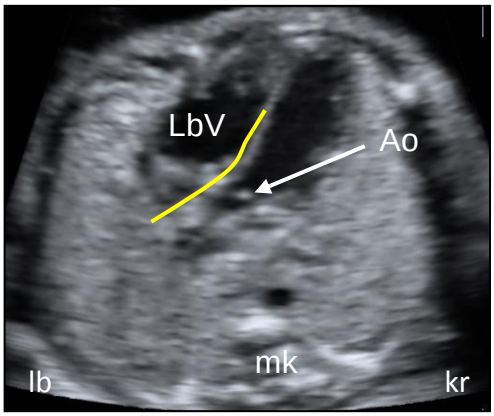

Vienādi stipra abu ventrikuļu saraušanās ar sirdsdarbību no 130 līdz 170x'.

Kreisā ventrikuļa izejas daļa/Aorta.
Skenējot augļa galvas virzienā, 3 mm virs 4-kamerām iegūst aortu kā pirmo maģistrālo asinsvadu; redzama intakta ventrikuļu starpsiena.
Aortas vārstulis brīvi atveras ventrikuļu sistolē.

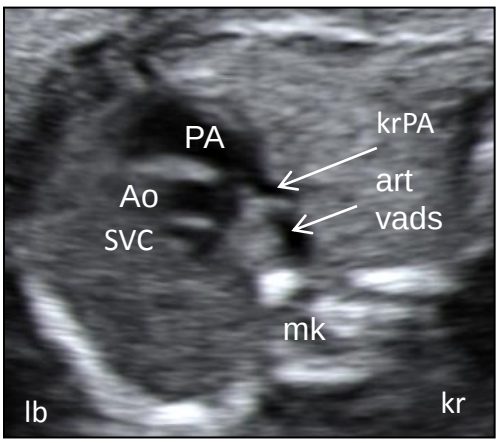

Labā ventrikuļa izejas daļa/Plaušu artērija/ 3 asinsvadi.
Tikai nedaudz augstāk, 5-6 mm virs aortas, iegūst plaušu artēriju, asinsvadu kurš atiet no priekšējā ventrikuļa krustojot aortu agrīni zarojas.
Tā iegūst 3 asinsvadu skatu: PA-Ao-SVC.
Plaušu artērijas vārstulis brīvi atveras ventrikuļu sistolē.
Abi maģistrālie asinsvadi, plaušu artērija un aorta, ir vienāda izmēra.

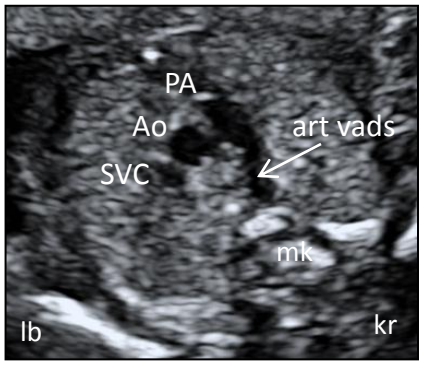

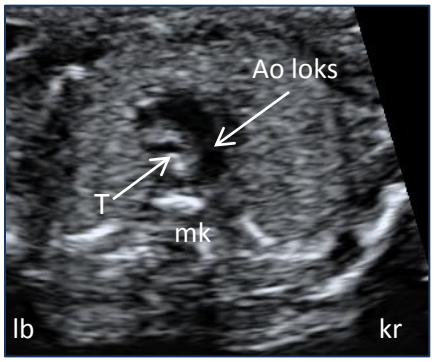

Aortas loku iegūst 2-3 mm virs 3 asinsvadu skata, skenējot augļa galvas virzienā. Kreisās puses aortas loks krusto krūšu kurvja centru priekšā trahejai.
Normāls aortas loks ir lielāks vai arī vienāda izmēra ar arteriālo vadu, ko redz 3 asinsvadu skatā.

Krāsu Doppler - vērtīgs palīglīdzeklis sirdskaišu izslēgšanai

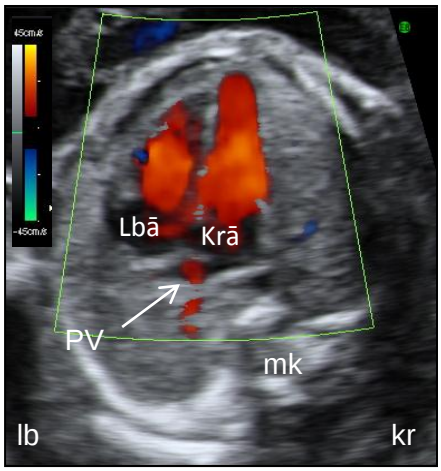

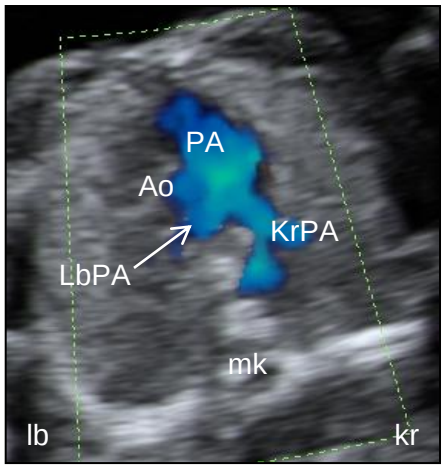

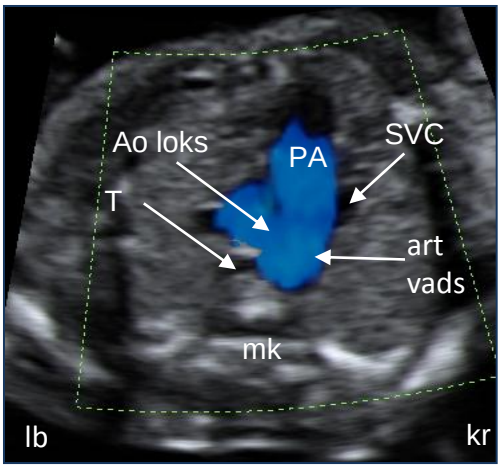

Vienāda ventrikuļu uzpildīšanās; vismaz viena plaušu vēna redzama drenējamies kreisā ātrija mugurējā sienā. Vienāda izmēra maģistrālie asinsvadi ar vienāda virziena lamināru plūsmu. Aortas loks un plaušu artērija veido «V».

Indikācijas specializētai augļa ehokardiogrāfijai

optimālais izmeklējuma laiks - 20 gestācijas nedēļas

Augļa

- Aizdomas par sirdskaiti
- Aritmija
- Palielināta kakla kroka
- Trikuspidālā vārstuļa regurgitācija
- Jebkura ekstrakardiāla patoloģija
- Aizdomas par ģenētisku vai hromosomālu patoloģiju
- Hydrops
- Polihydramnion
- Dvīņu transfūzijas sindroms

Mātes

- Metabolas saslimšanas
  - insulīn atkarīgs diabēts
  - fenilketonūrija
- Iedzimta sirdskaite mātei
- Teratogēnu faktoru iedarbība
  - valporskābe
  - litijs
  - alkohols
- Infekcija mātei
  - rubella
- Autoantivielas mātei
  - anti- Ro, anti- La

Ģimenes

- Iedzimta sirdskaite I pakāpes radiniekam
  - tēvam
  - brālim vai māsai
  - auglim iepriekšējā grūtniecībā
- Ģenētisks sindroms kādam no vecākiem (piem., Di George, Williams, Noonan)

Palīglīdzeklis ikdienas praksē veicot augļa USG
Sadarbībā ar LBKA, LGDzSA sagatavoja bērnu kardiologs Dr.Med. V. Zīdere
2013